STANFORD
MAR
8
1938
LIBRARY

Lane Medical Library

Über den einheimischen Leberabscess

Inaugural-Dissertation

zur Erlangung der Doktorwürde
der Hohen Medizinischen Fakultät
der Ruprecht-Karls-Universität zu Heidelberg

vorgelegt von

Werner von Schenck

Buchdruckerei Theodor Keller Heidelberg
1937

Gedruckt mit Genehmigung der medizinischen Fakultät
der Universität Heidelberg

Dekan:
Prof. Dr. Runge

Referent:
Prof. Dr. Zukschwerdt

1937

Meinen Eltern

Digitized by the Internet Archive
in 2026

https://archive.org/details/IA40153303_0182

Die vorliegende Arbeit beschäftigt sich mit den Fällen von Leberabszeß, die an der Heidelberger chirurgischen Universitätsklinik in den Jahren 1920–1935 zur Beobachtung kamen. Dem Verfasser standen zur Bearbeitung die rund 69900 Krankengeschichten dieses Zeitraumes zur Verfügung, die alle einer Durchsicht unterzogen wurden, da nicht jeder Leberabszeß klinisch erkannt wird, sondern sich häufig erst bei der Obduktion herausstellt. Es wurden 25 Fälle gefunden.

Als Schrifttum wurden auch Arbeiten aus der Zeit vor 1927 mit herangezogen, insbesondere fanden aber Abhandlungen aus dem Zeitraum von 1927–1935 Berücksichtigung.

Allgemein unterscheidet man beim Leberabszeß, dessen Kenntnis für den praktischen Arzt nicht ohne Bedeutung ist, zwei Formen:

1. den tropischen oder Amöbenleberabszeß,
2. den pyogenen, der in unseren Gegenden fast als einziger vorkommt und deshalb auch als „einheimischer Leberabszeß" bezeichnet wird.

Das Vorkommen des tropischen Leberabszesses ist für uns eine große Seltenheit und immer die Folge einer Verkettung besonderer Umstände. Er soll nur vergleichsweise Erwähnung finden.

Die Pathologie des einheimischen Leberabszesses ist eine sehr mannigfaltige. Rössle trennt in seiner grundlegenden Arbeit über die Entzündungen der Leber die Leberphlegmone als eigenes Krankheitsbild ab. Er bezeichnet damit Fälle, in denen die Leber von kleinen und kleinsten Abszessen geradezu übersät erscheint. Klinisch dürfte eine solche Trennung kaum möglich sein, da diese Diagnose frühestens bei der Laparotomie gestellt werden kann und vorher immer auf Leberabszeß lauten wird. Auch findet sich diese Bezeichnung nur bei Rössle, während andere von miliaren multiplen Leberabszessen sprechen. Ich fand nur einen Fall, für den die Bezeichnung Leberphlegmone im Sinne Rössles vielleicht zutreffen dürfte.

(1) 19jähriger Mann, vor 8 Wochen Sensenverletzung am rechten Zeigefinger, die vereiterte. Wunde wird behandelt und heilt. 3 Tage vor der Einlieferung plötzlich starke Schmerzen im Unterbauch und in der Magengegend, kein Erbrechen. Tags darauf arbeitet er wieder, da die Schmerzen nachlassen. Schließlich werden die Schmerzen doch stärker, so daß er in die Klinik verbracht wird. Der Stuhl ist seit Auftreten der Schmerzen angehalten.

Bei der Einlieferung hat er hohes Fieber (40,0°) und beschleunigten Puls (120 pro Min.), Druckschmerzhaftigkeit im rechten Oberbauch, brettharte Spannung im ganzen Epigastrium, sonst Bauch schmerzfrei.

Operation: Obere mittlere Laparotomie, Eröffnung des Peritoneums; Magen, Gallenblase, Appendix und Duodenum wird abgesucht, ist aber alles o.B. Die Leber zeigt auf der Oberfläche kleinste bis höchstens linsengroße Abszeßflecke; am ligamentum hepatis ein gelblicher Fibrinbelag. Da keine Indikation zu einem weiteren Eingriff besteht, Verschluß in Schichtnähten.

Der Patient ist nach der Operation trotz Pantopon und Hexeton sehr unruhig. Der Exitus erfolgt 2 Tage nach der Operation.

Bei der Obduktion fand sich ein typischer Status septicus mit subpericardialen Blutungen etc. Die Leber enthält zahlreiche bis kirschkerngroße Abszesse, in deren Eiter massenhaft Streptococcen, die kleinen intrahepatischen Pfortaderäste thrombosiert, große Pfortaderäste und Gallenwege frei.

Es ist weitgehend berechtigt, derartige Fälle nicht dem Leberabszeß zuzurechnen. Denn als Abszeß bezeichnet man eine größere mit Eiter und Detritus angefüllte Höhle, die ohne Rücksicht auf Bindegewebe und spezifisches Organgewebe entsteht und durch eine Membrane abgegrenzt ist. Es ist jedoch zu bedenken, daß der akut entstehende Abszeß noch keine oder nur geringe Membranbildung zeigt, so daß die Abgrenzung gegenüber der Phlegmone, der fortschreitenden infektiös-eitrigen Zellgewebsentzündung, nicht möglich ist. Auch wenn man sich auf den Begriff der Leberphlegmone festlegt, wird man immer wieder Formen einer Lebervereiterung finden, bei denen das umliegende Gewebe von Eiterherden aus sekundär phlegmonös ergriffen wird. Der Kliniker wird diese Fälle als Leberabszeß bezeichnen. Die endgültige Entscheidung, ob Leberphlegmone oder Abszeß, muß in der Regel dem Pathologen überlassen werden. Allerdings ist die Leberphlegmone prognostisch weit ungünstiger. Denn wie soll man „multiple miliare Abszesse" operativ angehen?

Ähnliche Fälle, wie den obigen, haben Rössle und Fontana beschrieben. Gerlach spricht von chronisch abszedierender Leberphlegmone.

Die Einteilung der Leberabszesse wird nach dem Infektionsweg vorgenommen. Dieser ist jedoch ebenso wenig, wie die eigentliche Infektionsursache immer feststellbar. Es handelt sich beim Leberabszeß um eine sekundäre Infektion und auch die sogen. idiopathischen Leberabszesse sind Zweiterkrankungen, die sich an irgendeine wochenlang vorausgehende Infektion anschließen und wahrscheinlich als deren Metastasen anzusehen sind (Langenskiöld). Gestützt wird diese Auffassung durch den bereits 1891 von Pässler (Dresden) geprägten und neuerdings als „focal infection" aus Amerika wiedergekommenen Begriff der septischen Diathese. Bei

uns ist nur in einem Fall weder durch Anamnese noch durch Obduktion eine vorausgehende Infektion feststellbar gewesen. Man könnte also von sog. idiopathischem Leberabszeß sprechen.

(2) Ein 31jähriger Mann erkrankte 2 Monate vor der Einlieferung mit Frösteln und Unwohlsein, konnte wieder arbeiten, fühlte sich ganz wohl, nur fiel seiner Frau auf, daß er stark abmagerte. Er brach einmal zusammen, hatte aber keine Schmerzen. Diese kamen erst 14 Tage später im rechten Oberbauch und in der Brust, bestehen seitdem dauernd und sind besonders stark bei Bewegungen und beim Atmen. Einmal Erbrechen.

Schwächlicher Mann, oberflächliche Atmung, rechte Seite bleibt etwas zurück. Am rechten Rippenbogen besteht eine starke Druckempfindlichkeit, rechts hinten unten eine nicht sehr massive Dämpfung, die nach vorn bis unter die fünfte Rippe reicht. Atemgeräusch und Stimmfremitus über der Dämpfung abgeschwächt. Der Leib ist leicht aufgetrieben, aber weich, die Leber vergrößert. Leukozyten 18000, Hgb. 75%.

Der Röntgenbefund ergibt rechts ein bewegliches, etwas höher als links stehendes Zwerchfell. Man nimmt einen Leberabszeß als wahrscheinlich an.

Operation (Prof. K.): Äthernarkose. Schnitt bogenförmig nach unten konvex um die untersten rechten Rippen. Nach Freilegung der Retroperitonealgegend findet sich nirgends ein Ödem. Paranephritischer Abszeß kann also ausgeschlossen werden. Nach Eröffnung des Bauches sind weder Exsudat, noch Zeichen einer Peritonitis oder peritonealen Reizung zu sehen. Nur im Bereich der obersten Leberkuppe bestehen Verwachsungen, nach deren stumpfer Lösung die Kuppe infiltriert erscheint. Fragliche Fluktuation. Da von unten nicht beizukommen ist, wird die Punktionsnadel im 10. Intercostalraum in der Mamillarlinie eingestochen und die Nadel von innen her dirigiert. Jetzt entleert sich stinkender Eiter aus einem anscheinend kleinapfelgroßen Abszeß der Leber. Nun wird die 10. Rippe reseziert, die Pleura eröffnet und der Abszeß nach Vernähung der Pleura am Rande transpleural angegangen, und von unten her mit dem bohrenden Finger eröffnet. Drain, Streifen, Tampon. Verband. Die Wunde wird durch Knopfnähte verkleinert.

Zunächst trat Fieberabfall auf, am nächsten Tag aber Schüttelfröste und rasche Verschlechterung. Tags darauf Exitus.

Obduktion: Im rechten Leberlappen 2 tomatengroße Abszesse, geringe eitrige Peritonitis, septische Milz, ein kleiner septischer Infarkt im rechten Lungenunterlappen, Empyem rechts mit Kompression des rechten Unterlappens, sonstige Organe o. B.

Für eine vorhergehende Infektion ist hier kein Anhalt. Umgekehrt ist der Beweis dafür, daß die Infektion der Leber das Primäre war, nicht zu erbringen. Der Leberabszeß kommt wohl auch nicht als Primärerkrankung in Frage. Vielmehr ist anzunehmen, daß es sich um eine kryptogenetische Allgemeininfektion mit Metastasenbildung in der Leber handelte.

In der Großzahl der Fälle ist ein Ausgangspunkt der Infektion anamnestisch oder bei der Sektion feststellbar. Wir sahen:

Appendizitis und deren Komplikationen 4mal,
Erkrankungen der äußeren Haut, Karbunkel, Furunkel, Panaritium 4mal,
Erkrankungen des Magendarmkanals (Ulcus, Carcinom, Ileus) 4mal,

Erkrankungen der Gallenblase und Gallenwege 4mal,
Paranephritis (Nierenkarbunkel) 3mal,
Prostataabszeß und Trauma (Peritonitis) . . . . . je 2mal.

Erkrankungen des Magen-Darm-Kanals bilden bei Einbeziehung der Appendizitis den größten Teil der Primärerkrankungen, nämlich 32%. Die Gallenblasen- und Gallenwegsleiden sind mit nur 16% vertreten. Das widerspricht den Mitteilungen Collins, der unter 50 Fällen die Leber- und Gallenleiden vorherrschend fand, dagegen nur 22% (11 Fälle) Appendizitiden und 36% sonstige Erkrankungen des Magen-Darm-Kanals. Eliason (angeführt von Dixon, Claude and Murphy) zieht in der Mehrzahl der Fälle eine Appendizitis als Ursache in Betracht. Ritscher stellt an der Kieler chirurgischen Universitätsklinik in der Zeit von 1909–1931 37,5% durch Appendizitis verursachte Leberabszesse fest. Die einzelnen Zahlen gehen also ziemlich weit auseinander.

Der häufigste Infektionsweg führt über die Vena portae. Beweis dafür ist eine Pylephlebitis und Thrombose der Pfortaderäste. Oft aber läßt sich nur der hämatogene Charakter der Infektion erkennen, ohne eine Entscheidung über die portogene oder arterielle Entstehung zuzulassen. In 6 Fällen war die portogene Herkunft der Abszesse zu beweisen, und zwar bestand 3mal eine Pylephlebitis und 3mal Thrombose der Vena portae oder ihrer intrahepatischen Äste. Hämatogene Infektion lag 16mal vor. Nicoli sah unter 5 Fällen 2 portogene.

Bei Allgemeininfektionen und Metastasenbildung an vielen Stellen kann sowohl eine portogene, wie eine arterielle Infektion angenommen werden. Vielfach sind die Prozesse soweit vorgeschritten, daß eine derartige Bestimmung nicht mehr möglich ist und man seine Zuflucht zu Befunden an anderen Organen nehmen muß, um aus deren Veränderungen einen Rückschluß ziehen zu können. Infolge der Vielfältigkeit der Möglichkeiten zeitigt dieser Weg oft keine greifbaren Ergebnisse. Rössle bezeichnet das Vorkommen von arteriellen Leberabszessen als selten, er erwähnt Kaufmann und Sternberg, die dies bei septisch pyämischen Erkrankungen zugeben. Sussi nimmt bei seinem Fall von solitärem Leberabszeß an, daß die Bakterien im Anschluß an ein brüskes Auspressen eines Furunkels nach Passieren des kleinen Kreislaufes auf arteriellem Wege in die Leber gelangten. Ein Beweis für die hämatogene Entstehung der Abszesse ist auch das Vorkommen von Infarkten (5 der eigenen Fälle). Sie kommen sowohl bei Thrombose der Arteria hepatica, wie bei Verschluß von Ästen des portalen Systems zustande, doch muß die Thrombose dieser Gefäße nicht zur Infarzierung der Leber führen, da ein genügend großer Kollateralkreislauf vorhanden ist.

In der Klinik und in der Praxis dürfte die Feststellung, ob arteriogener oder portogener Leberabszeß, noch schwerer sein. Hier wird die Erkennung einer hämatogenen cholangitischen, vielleicht lymphogenen Infektion genügen.

Das mikroskopische Bild eines von Rössle mitgeteilten arteriogenen Leberabszesses zeigt im Bereich der Bakterienembolien primäre herdförmige Epithelnekrosen. Die ausgebildeten Abszesse sind von einem Ring dissoziierter Epithelien umgeben.

Der Verlauf eines portogenen Leberabszesses sei hier mitgeteilt:

(3) Ein 17jähriger Mann erkrankt 4 Tage vor der Einlieferung an einer Appendizitis, die auch operiert wird, wobei der Wurmfortsatz perforiert. Die Bauchhöhle wurde ausgetupft, drainiert, nach 3 Tagen die Streifen gezogen, nach 4 Tagen der Schlauch entfernt. Das Fieber bestand aber fort (38,5—39,0°). Am 10. Tage traten Schüttelfröste auf. Schließlich wurde erneut laparotomiert (Prof. E.). Es fand sich hierbei eine ausgedehnte Thrombophlebitis der Vena ileocolica, nach deren Unterbindung der Bauch wieder verschlossen wurde. Tags darauf blieben die Schüttelfröste aus, dafür kam Erbrechen. Trotz Herzmitteln und Traubenzuckerinfusion (1000 ccm) tritt der Exitus am 17. Tage nach der Appendizitis ein.

Obduktion: Status nach Appendektomie. Neben frischer diffuser Peritonitis eine lokale fibrinös-eitrige des Coecums. Vena und arteria ileocolica sind unterbunden. Eitrige Thrombophlebitis der Vena mesenterica superior, der Vena portae und der intrahepatischen Pfortaderäste mit pylephlebitischen Leberabszessen. Die Skleren leicht ikterisch, septische Milz, Lipoidschwund der Nebennierenrinde, geringe Thrombose der vena lienalis. Confluierte bronchopneumonische Herde in beiden Unterlappen, concomittierende fibrinöse Pleuritis der Unterlappen, Lungenödem, Meckel'sches Divertikel.

Aus der Gallekultur konnte Bakterium coli und B. proteus gezüchtet werden.

Die Krankengeschichte in Verbindung mit dem Obduktionsbefund ergibt ein klares Bild: Aus der perforierten Appendizitis kommt es zur Peritonitis, zur Thrombose der Vena ileocolica und von dort aufsteigend zur Thrombose der Vena mesenterica superior, der Venae portae und zur Bildung der Leberabszesse. Schwieriger ist die Beurteilung bei alleiniger Thrombose der Vena portae oder nur der intrahepatischen Pfortaderäste (erster Fall!). Dort liegt sicher eine Bakterienembolie vor, während hier es sich um eine Infektion per continuitatem handelt. Ursache einer ausgedehnten Verbreitung, wie in Fall 1, kann die verminderte Widerstandskraft des Organs, oder die Virulenz der Infektionserreger sein, vielleicht liegt sie auch in den Strömungsverhältnissen der Leber begründet.

Allgemein hat es den Anschein, daß es bei Pylephlebitis oder Pylethrombophlebitis zu multipler Abszeßbildung kommt. In den 6 Fällen, bei denen diese Komplikationen vorlagen, sah ich 5mal multiple Abszeßbildung und nur 1mal den

Beginn eines solitären Abszesses. Auch Futran stellte bei einer Phlebitis purulenta der Vena mesenterica superior und Vena portae aus einer Appendizitis chronica follicularis multiple Leberabszesse fest.

Die dritte Möglichkeit der Infektion über den Blutweg ist die retrograde Embolie. Sie erfolgt aus den Lebervenen. Diese Fälle sind sehr selten. Nach der Mitteilung von Chiari entwikkelte sich aus einer per secundam heilenden Appendektomiewunde infolge von Aktinomykose eine abszedierende Entzündung der vorderen Bauchwand. Hieraus entstand eine Thrombophlebitis der Vena hypogastrica und Cava inferior, sowie einer Vena hepatica, an die sich die Bildung multipler Leberabszesse anschloß. Chiari glaubt so eine retrograde Embolie als Ursache von Leberabszessen bewiesen zu sehen. Rössle erwähnt einen vereiterten Prolaps der Gebärmutter und Thrombophlebitis der Lebervenen, Leberabszeß neben anderen eitrigen Entzündungen, welch letzteren er „trotz der Möglichkeit der portogenen und arteriogenen Infektion als Leberabszeß durch retrograde Embolie" auffaßt. Er teilt ferner 2 Beobachtungen von Cl. Reiniger mit, in denen beide Male eine puerperale Endometritis zur Bildung eines septischen Thrombus an den Einmündungsstellen der Lebervenen in die Vena cava inferior und zu Leberabszessen führte. Beim Neugeborenen kommt die Vena umbilicalis als Infektionsweg hinzu. Nach Kaufmann brachen die Leberabszesse, ausgehend von einer Nabelsepsis, in die freie Bauchhöhle durch. Auch Baccarini erwähnt diese Möglichkeit.

Die lymphogene Infektion spielt für das Zustandekommen des Leberabszesses eine geringe Rolle, da sie immer nur sekundär als Pericholangitis oder Peripylephlebitis erfolgt. Nicoli nimmt die Bildung multipler Leberabszesse auf dem Lymphwege allein bei einem Ileotyphus und dysenterischen Enterocolitis an. Bei einer Enteritis mucosa soll die Ausbreitung der Erreger über die Gallengänge und von hier durch die peri- und parabiliären Lymphgefäße erfolgt sein. Wir sahen nur einmal eine Beteiligung der Lymphgefäße bei einem ausgesprochenen Casus desolatus, von dem hier der Obduktionsbefund mitgeteilt sei.

Todesursache: Cholecystitis, Cholangitis, Leberabszesse, Herzinsuffizienz.

(4) Befund: Status nach supraumbilicaler Laparotomie. Exitus in tabula. Chronische eitrige Cholecystitis mit Cholelithiasis und kleinem Carcinom des Gallenblasenhalses. Erweiterung der großen Gallengänge mit Ascaris hepatis. Zahlreiche bis faustgroße Leberabszesse. Ca. Metastasen, Pseudoxanthomzellen- und Hämosiderinherde, akute Stauungen und Kapselverwachsungen der Leber. Zirrhose des linken Leberlappens. Schwielige Pericholangitis und Peripylephlebitis, Lymphadenitis und Perilymphadenitis

in den periportalen und paraportalen Lymphknoten. Chronisch-septische Hyperplasie der Milz. Ausgedehnte Thrombose der Vena femoralis, iliaca, hypogastrica, z. T. auch der Vena cava inferior. Hochgradiges Ödem des rechten Beines. Diffuse Myocarditis mit Dilatation beider Ventrikel. Hypertrophie des rechten Ventrikels und Parietalthromben in beiden Kammern. Großer anämischer Milzinfarkt. Hydrothorax sinister. Ascites tuberculosus von über 2 Litern. Ödem und punktförmige Blutungen der Darmschleimhaut. Kleine Schrumpfherde der Nierenrinde (Infarktnarben?), Stauungsniere, frische käsige Pneumonie der rechten Lunge, mit katarrhalischer Bronchitis. Verwachsungen mit Verwachsungen rechts mit Verschluß des abdominellen Tubenostiums. Allgemeine Kachexie und Anämie.

Bei der Analyse derartig vielfältiger Krankheitsbilder ist man auf Annahmen angewiesen. Es ist klar, daß bei so großer Ausdehnung verschiedener eitriger Prozesse die Lymphgefäße mitbeteiligt sind. Der Schluß auf eine lymphogene Entstehung der Leberabszesse dürfte unrichtig sein.

In den Berichten finden sich Angaben über ein isoliertes Befallensein des rechten Leberlappens. Unter unsern Kranken waren 9 (= 36%), bei denen multiple oder solitäre Leberabszesse vornehmlich im rechten Lappen lokalisiert waren. Dixon stellte in 15% eine Bevorzugung des rechten Lappens fest, Collins bei 62% Abszesse in beiden Lappen. Hieraus wurde von anderen auf das Vorhandensein gewisser Sonderströmungen in der Leber oder eines funktionellen Unterschiedes beider Lappen geschlossen. So nimmt B. M. Dick in der Pfortader einen getrennt bleibenden Blutstrom einerseits der Vena mesenterica superior, andererseits der Vena lienalis an. Hess widerspricht dem. Dagegen hat Naegeli in Versuchen nachgewiesen, daß die Häufigkeit homolateraler Leberabszesse und Metastasen durch den Druck und die Rohrweite der Gefäße aus den verschiedenen Gebieten zu erklären ist. Er gibt zu, daß eine Sonderströmung in der Pfortader bestehen kann. So soll z. B. bei bestimmter Lage das Blut der Vena lienalis hauptsächlich in den linken Lappen abfließen. Die Versuche sind aber nicht ganz eindeutig, da in die Darmvene injizierte Flüssigkeit auch in den linken Lappen abfloß. Die Ansicht von der funktionellen Spezifität einzelner Leberbezirke widerlegt Naegeli durch Unterbindung der Vena portae und der Milzvene. Lozano findet wohl Unterschiede einzelner Bezirke bezüglich des Wassergehalts, Stickstoffgehaltes und Fettes, aber keine anatomisch greifbaren Verschiedenheiten in der Funktion. Schließlich ist bei allen diesen Untersuchungen daran zu denken, daß der rechte Leberlappen der größte ist und in erster Linie als Blutreservoir und Entgiftungsorgan in Frage kommt, somit aber eine größere Wahrscheinlichkeit des Auftretens von Infektionen besteht.

Eine häufige Ursache der Leberabszesse sind Entzündungen

der Gallenblase und -wege. Dies war bei uns 16mal (= 64%) der Fall.

(5) Als Beispiel eine Krankengeschichte: Eine 65jährige Frau leidet seit 1 Jahr an Gallenbeschwerden. Sie hatte einige Male echte Koliken. 14 Tage vor der Einlieferung erkrankte sie mit heftigen Schmerzen in der Lebergegend und Erbrechen.

Bei ihrem Kommen ist sie cyanotisch, der Puls ist klein, die Herzaktion unregelmäßig. Der Leib ist wenig aufgetrieben, die Gallenblase stark vergrößert. Man denkt zunächst an ein Gallenblasenempyem. Auf Behandlung mit Heizen und Digipuratum tritt vorübergehende Besserung ein, der aber nach einer spontanen Stuhlentleerung Leibschmerzen, Atemnot und Cyanose folgen. Tags darauf Exitus.

Obduktion: Es besteht eine Cholelithiasis, die Gallenwege sind stark erweitert. Im linken Leberlappen liegen zwei perforierte taubeneigroße Leberabszesse, die zu einer gallig-eitrigen Peritonitis geführt haben. Septische Milz. Leber, Gallenblase, Magen, Darm sind vielfach adhaerent.

Dieser Vorgang ist typisch für den cholangiogenen Leberabszeß. Vielfach ist die Anamnese noch länger. So lag einmal der Beginn der Gallenbeschwerden 18 Jahre zurück. 3mal fand sich Verschluß der Gallenwege durch Steine, 1mal durch einen Ascaris, also immer eine Gallenstauung, die als die eigentliche Ursache das Aufsteigen einer Infektion ermöglicht. Es liegt intrakanalikuläre Infektion vor. Dies beweist der von Boerema mitgeteilte Fall, der nach Steinentfernung und Cholecystektomie einfach durch Drainage des Choledochus multiple cholangitische Leberabszesse zur Heilung bringen konnte. Allerdings kann man sich mit Rössle die Infektion auch auf hämatogenem Wege fortgeleitet denken.

Zur Klärung der Frage der Kontaktinfektion direkt von der Gallenblase auf die Leber machten die Russen Henkin und Dmitruck Versuche, indem sie menschliche Gallensteine, Ziegel- und Bimssteinstückchen, teils steril, teils mit verschiedenen Erregern infiziert, in die Gallenblase von Kaninchen einbrachten. Die Untersuchung der Lebern nach verschieden langen Zeiträumen brachte folgendes Ergebnis: Bei chronischer Entzündung konnten in der Leber produktive Veränderungen festgestellt werden, welche sich hauptsächlich auf die periportalen Räume um die Gallengänge und die Gefäße bezogen. Bei akuter Cholecystitis entstanden entzündliche und destruktive Veränderungen bis zur Nekrose größerer Abschnitte des Lebergewebes. Ähnliche Versuche von Lombardie führten zu dem gleichen Ergebnis. Er sah progrediente Entzündungsprozesse der Leber erst nach Ablauf von 10–20 Tagen. Vielfach blieb aber eine Beteiligung des Lebergewebes bei Verbringung von Fremdkörpern unter aseptischen Bedingungen in die Gallenblase aus. Die Beteiligung der Leber nach Injektion von Coli und Staphylococcen in die Gallenblase bestand in leichter In-

filtration der interlobulären Räume, frühzeitiger Bindegewebsentwicklung und späterem weitgehenden Zerfall des funktionierenden Parenchyms. Martin untersuchte bei 27 Kranken mit Cholecystitis oder Cholelithiasis kleine Leberstückchen aus der Umgebung der Gallenblase und konnte in 77% keine Bakterien nachweisen. Nur 6mal fand er Bakterium coli.

Sengupta gelang der Nachweis der hämatogenen Infektion der Gallenwege, indem er durch intravenöse Injektion von Agarkulturen des Bakterium coli commune Vermehrung der lymphocytären Elemente in den Scheiden der Gallenkanälchen, sowie Cholangitis und Cholecystitis erzeugte. In der Leber erreichte er nach einmaliger Injektion Thrombenbildung mit Beteiligung der Leukozyten und Blutplättchen und geringe Veränderungen an den Kupfferschen Sternzellen. Bei wiederholten Injektionen und vaccinierten Tieren war die Leber nicht infiziert. Die hämatogene Entstehung einer Cholangitis bis in die Leber hinein ist denkbar. Die aszendierende Cholangitis nach Gallestauung ist aber die häufigere Ursache eines Leberabszesses.

Als Ausgangspunkt der cholangitischen Leberabszesse ist in der Regel die Glisson'sche Kapsel nachweisbar. Die Gallengänge sind entzündet und zeigen Wandzerstörungen. Der Eiter enthält immer etwas Galle und wird hierdurch gefärbt.

Sehr selten ist ein Leberabszeß im Gefolge eines Lebersteines. Puestow beschreibt ein Vorkommen intrahepatischer Steine nach einer Cholecystektomie. Abszesse gingen von den ausgeschalteten kleinen Gallengängen aus. Als Ursache der Lebersteine nennt Rufanov Agenesie der Gallenblase und Hemmung der Leberfunktion durch Schmerz und hohe Temperaturen. Durchbruch von Gallensteinen ins Leberbett ist selten (Hermes, Vosswinkel). In diesem Zusammenhang sei die Mitteilung Peperes erwähnt, nach der eine Leberapoplexie in eine Abszeßhöhle in der Gegend des Hilus erfolgte, ohne daß die 55jährige Kranke sichere Zeichen einer Leberbeteiligung zeigte.

Von traumatischem Leberabszeß spricht Rössle nur beim Zustandekommen durch penetrierende Verletzungen oder nach Vereiterung eines durch stumpfe Gewalt entstandenen Hämatoms. Die Entscheidung ist in den beiden eigenen Fällen nicht leicht.

(6) Einmal kam es zu Hämothorax und Rippenfraktur bei einem Sturz aus 4 m Höhe auf einen Sägebock. Ein Leberabszeß, der sich im Anschluß daran entwickelte, kann auf das Trauma zurückzuführen sein. Für eine Verletzung der Leber sprach der Nachweis von Blut bei der Punktion der Bauchhöhle in den ersten 3 Tagen. Die einwirkende Kraft erlaubt ebenfalls die Annahme einer sekundär infizierten Leberruptur.

(7) Das andere Mal fiel einem 50jährigen Mann bei der Arbeit ein Stück einer Latte mit großer Wucht gegen den rechten Unterbauch. Er hatte sofort starke Schmerzen und Erbrechen. Bei der Laparotomie stellte sich eine Perforation des Dünndarms mit Peritonitis heraus. Ein Douglasabszeß und toxischer Ileus entzog den ebenfalls entstehenden Leberabszeß der klinischen Beobachtung, so daß dieser erst bei der Obduktion entdeckt wurde.

Ob hier der Leberabszeß als unmittelbare Unfallfolge anzusehen ist, dürfte zumindest fraglich sein. Denn die Möglichkeit einer hämatogenen Infektion ist bei einer septischen Erkrankung der Bauchhöhle sehr wahrscheinlich. Bei der Begutachtung jedoch muß der Leberabszeß als mittelbare Unfallfolge gewertet werden.

Über den Leberabszeß traumatischen Ursprungs im Kriege macht Rössle einige Ausführungen. Primäre Abszesse waren selten, dagegen führte Verschmutzung und Vereiterung von Leberschußwunden häufiger zu Leberabszeß. Oft entstanden die Abszesse sehr rasch. Nach Dietrich entwickelte sich ein galliger Leberabszeß in 13 Tagen nach einer Verletzung durch Schrapnellschuß.

Katz führt bei seinem Kranken den Leberabszeß auf ein vor kurzem überstandenes Trauma zurück. Man fand aber bei der Obduktion einen Ascaris hepatis, so daß seine Annahme wohl unrichtig ist. Zwei andere Fälle hält Philipowicz für sicher traumatisch. Es handelt sich nach seiner Ansicht entweder um eine zentrale Nekrose des Lebergewebes mit nachfolgender Bakterieninvasion oder um die Aktivierung einer in Abszeßnarben oder abgekapselten Infiltration ruhenden Infektion aus einer 16 Jahre vorausliegenden Furunkulose. Da die Leberoberfläche keinerlei Zeichen einer traumatischen Einwirkung aufwies, führt er die zentrale Lage der Abszesse auf eine hämatogene Infektion zurück. Damit wird aber gesagt, daß eine hämatogene Metastase vorliegt und nicht ein traumatischer Leberabszeß. Einen echten traumatischen Abszeß beschreibt Robin. Bei einem Sturz in einen Graben zog sich der Patient eine Leberruptur zu, die operativ versorgt wurde. Der Heilverlauf wurde dadurch kompliziert, daß sich ein Leberabszeß entwickelte, der noch 3 Wochen nach dem Unfall 3 Nachblutungen verursachte.

Bei Vereiterung einer Echinococcuscyste kann man im Zweifel sein, ob man sie dem Leberabszeß zurechnen soll. Es zeigt sich besonders bei älteren Fällen, daß die Chitinschicht der parasitären Cysten ganz eingeschmolzen und an ihre Stelle die Abszeßmembran getreten ist. Nach Rössle beantwortet auch die mikroskopische Untersuchung nicht mehr die Frage: pyogener Abszeß oder vereiterter Echinococcus? Bei alveolärem Echinococcus vereitert manchmal nur ein Teil der Blasen (Martin, Joseph et

Tisserand). Scaglia sah einmal Echinococcusblasen im Stuhl erscheinen, nachdem sie in die Gallenwege durchgebrochen waren. Die Infektion ging hierbei vom Choledochus aus.

Als Erreger kommen in erster Linie die gewöhnlichen Bewohner des Darmes in Betracht. Insbesondere das Bakterium coli. Infektionen durch Coli allein sind aber ziemlich selten. Von 16 der 25 Fälle, bei denen die bakteriologische Untersuchung vorliegt, sind nur 2 reine Coliinfektionen, 3mal findet es sich zusammen mit Proteus (1mal), Staphylococcus aureus (1mal), Streptococcus anhämolyticus und Proteus (1mal). Staphylococcen und Streptococcen sind am stärksten vertreten, insgesamt 8mal, und zwar:

Staphylococcus aureus 1mal,
Staphylococcus aureus hämolyticus 2mal,
Staphylococcus aureus häm. mit andern 3mal,
Staph. aureus anhämolyticus 1mal,
Staph. aureus anhämolyticus und hämolyticus 1mal,
Staphylococcus albus im Blut 1mal,
Proteus allein 1mal,
Streptococcus hämolyticus . . . . . 2mal.

Die verschiedenen Stämme der Staphylococcen sind also die Haupterreger. Demgegenüber bezeichnet Delgado den reinen Staphylococcenabszeß als selten. Langenskiöld nennt Staphylococcen, Streptococcen und Proteus in erster Linie. An der Kieler chirurgischen Universitätsklinik sah Ritscher:

Staphylococcus aureus 2mal,
Staphylococcus albus 2mal,
Aktinomyces . . . . . 1mal.

Rothenberg hatte unter 24 Fällen 11 sterile, ferner:

Staphylococcus aureus 3mal,
Staphylococcus albus 2mal,
Streptococcus 1mal,
Streptococcus mucosus 1mal,
Bakterium Coli 1mal,
Streptococcus pyocyaneus . . . . . 1mal.

Vertan fand Staphylococcus pyogenes aureus, E. Zorrahn Staph. aureus hämolyticus zusammen mit Coli bei einem 4jährigen Kinde.

Andere Erreger gehören zu den Seltenheiten, insbesondere die spezifischen Erreger, wie Typhus (Venema, Osler, Adelheim, Perthes, Rössle), Tuberkulose und Aktinomyces. Maximowitsch nimmt an, daß Koch'sche Stäbchen aus dem Darm in die Leber gelangten, wo ihre Ansiedlung durch eine Cholecystitis und Cholangitis begünstigt, zur Bildung eines primären tuberkulösen Leberabszesses führte.

Beaver, Donald, Hanthorne and Macy stellten 2mal Bakteroides funduliformis fest, das zu einem genus gehört, welches von Bergey beschrieben ist und gewisse anaerobe nicht sporenbildende Bazillen umfaßt. Ähnliche Formen wurden aus der normalen Darmflora des Menschen gezüchtet. Nach Angaben der Verfasser besteht die Leberschädigung in der Bildung von chronisch-granulomatösen Abszessen, die, häufig multilokulär, sich unter schweren destruktiven Veränderungen, Gewebsnekrosen und Exsudaten ausbreiten.

Ghon beobachtete gashaltige Abszesse bei Geschwürsbildung des Magens und Duodenums. Fenicia sah Gasbildner durch 2 Ascariden in die Leber eingeschleppt. Leberabszeß infolge von Ascaridiasis kommt nicht nur im Kindesalter vor. Im Schrifttum sind einige Fälle beschrieben (v. Saar, Makai). Bei einem großen isolierten Leberabszeß fanden Gilbert-Dreyfus und Dausse Pneumobazillus Friedländer. Die Entwicklung dieses Abszesses erfolgte subakut, fast symptomlos, seine Wandungen waren unregelmäßig, dick, grau und zottig, der Eiter gelbgrün. Histologisch zeigte sich ein subakuter Prozeß, der das benachbarte Gewebe komprimierte und progressiv zu Lebercirrhose führte. Marval nimmt auf Grund einer intestinalen Trichomonose an, daß der Leberabszeß durch diese verursacht sei, ohne jedoch Trichomonaden im Eiter nachweisen zu können. Dies spricht nicht gegen diese Annahme. Denn tatsächlich kann der Abszeßeiter steril bleiben. Tagliavacche führt solche Befunde auf eine latente Sepsis oder eine versteckte Erkrankung im Magen-Darm-Kanal zurück.

Die Häufigkeit des Leberabszesses ist nicht groß. Neuere Statistiken konnten nicht gefunden werden. Die älteren erwähnt alle Rössle.

Bei uns waren es 1,6 Fälle bei einer Belegzahl von 4660 im Durchschnitt und pro Jahr, also 0,034%. Die zu einem Vergleich zur Verfügung stehenden und von Rössle angeführten Werte beziehen sich alle auf das Sektionsmaterial, während bei oben genannter Zahl 3 geheilte Fälle mitrechnen. Auch ist dort die Ätio-

logie nicht berücksichtigt. Wenn sich hierdurch für unsere Betrachtung das Bild auch verschiebt, so sei doch folgendes aufgeführt:

Luda fand in Kiel unter 10089 Sektionen 29 Abszesse = 0,28%; Bärensprung (Berlin, 1859–1873) unter 7326 Sektionen 108 Abszesse = 1,48%; Davidsohn (Berlin) unter 4907 Sektionen 20 Fälle = 0,41%.

Alle diese Werte stammen aus pathologischen Instituten, wo sich das Material aus mehreren Kliniken sammelt. Häufig wird ein Leberabszeß aber erst bei der Sektion gefunden.

Zum Vergleich gegenüber dem Amöbenleberabszeß seien die von Lacaze und Melnotte errechneten 1,9% auf 5000 Dysenteriefälle genannt.

Roegholt will festgestellt haben, daß der Amöbenabszeß häufiger Frauen und Kinder befällt, als Männer. Rössle äußert das gleiche vom einheimischen Leberabszeß. Auch bei uns waren unter den 25 Kranken 14 Frauen und 11 Männer. Der Unterschied ist nicht so groß, die Gesamtzahl auch zu klein, als daß mit Sicherheit eine Entscheidung zu treffen wäre. Ebenso liegen die Verhältnisse, wenn man das Alter der Patienten zur Erkrankung in Beziehung setzt. Bedient man sich zu dieser Untersuchung des Koordinatensystems, dann ergibt sich folgende Kurve:

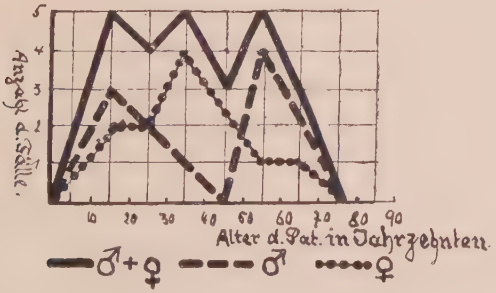

Die Großzahl der Erkrankungen liegt für die Männer zwischen dem 30. und 40. Lebensjahr, zwischen dem 10. und 20. einmal und dem 50. und 60. das andere Mal für die Frauen. Die Summe ist für alle Lebensalter annähernd die gleiche.

Um ein genaueres Ergebnis zu erhalten, wurden aus dem Schrifttum 40 Fälle, zur Hälfte Männer und zur Hälfte Frauen, bei denen das Alter der Patienten angegeben war, derselben Durchsicht unterworfen. Es ergibt sich folgendes Bild:

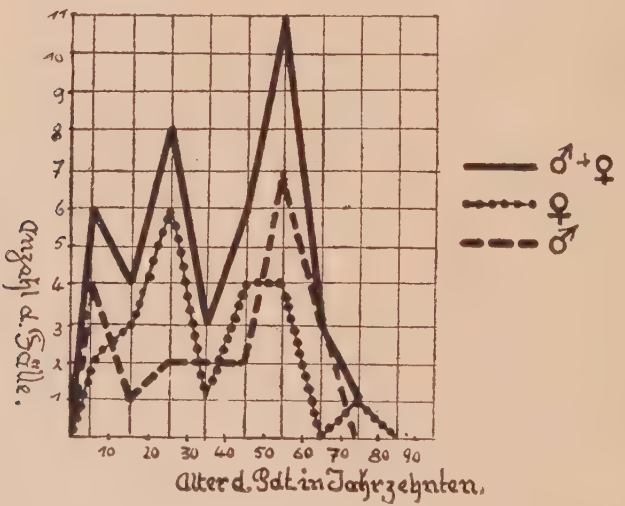

Die Höchstzahl der Leberabszesse liegt bei den Männern im 2. Jahrzehnt, bei den Frauen auch hier im 5. Jahrzehnt.

Vereinigt man die Ergebnisse beider Kurven zu einer einzigen, dann entsteht folgendes endgültige Bild:

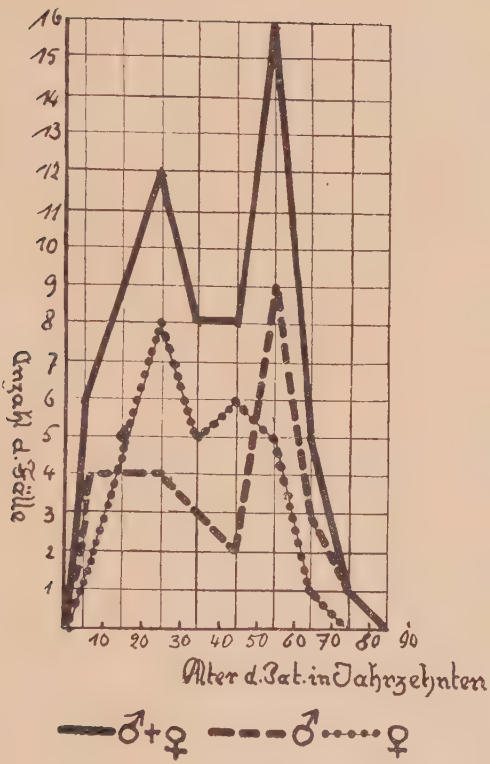

Für den männlichen Kranken steigt die Kurve bis zum 3. Lebensbensjahrzehnt fortlaufend an und senkt sich dann, nach einer geringen Erhebung im 4. Jahrzehnt zum Nullpunkt. Die weibliche Kurve bleibt konstant bis ins 3. Jahrzehnt, fällt dann, um im 5. Jahrzehnt den höchsten Gipfel zu erreichen. Allgemein liegen die meisten Erkrankungen im 2., in der Hauptsache im 5. Jahrzehnt. Hieraus läßt sich folgendes schließen:

1. Eine Altersdisposition gibt es nicht.
2. Eine Geschlechtsdisposition besteht ebenfalls nicht. Die meisten Erkrankungen liegen für den Mann im 2., für die Frau im 5. Lebensjahrzehnt.

Man kann gegen diese Ergebnisse geltend machen, daß die Zahl der Fälle zu gering sei, um einen endgültigen Schluß zu ziehen. Eine genaue Berechnung ist zurzeit aber bei der Seltenheit des Leber-

abszesses und auf Grund des Fehlens der notwendigen Daten im Schrifttum nicht möglich.

Das klinische Bild des Leberabszesses ist sehr mannigfaltig. Da es sich um eine typische Zweiterkrankung handelt, ist eine Abtrennung der Symptome der Primärerkrankung nicht immer möglich. Es bestehen oft fließende Übergänge.

In erster Linie muß auf eine genaue Anamnese Wert gelegt werden. Jede Infektion kann einen Leberabszeß verursachen, auch wenn sie Jahre zurückliegt. Dies gilt besonders für entzündliche Veränderungen der Gallenblase und -wege, sowie Infektionen des Darmes. Wichtig sind ferner alle eitrig-entzündlichen Prozesse der äußeren Haut, wie Furunkel, Karbunkel, Panaritium. Sie sind die häufige Ursache einer Sepsis, in deren Verlauf sich ein Leberabszeß entwickeln kann.

Die Symptome sind selten charakteristisch für den eitrigen Prozeß der Leber. Es seien hier noch 2 Krankengeschichten mitgeteilt:

(8) Bei einer 62jährigen Frau, die seit dem 21. Lebensjahr an Magenkrämpfen und galligem Erbrechen zu leiden hatte, entstand bei dem Tragen einer Wasserkanne ein Leistenbruch, der rasch die Symptome einer Incarceration zeigte und operiert wurde. Der Darm wurde reponiert, Bruchsack und ein Netzzipfel reseziert. Die Frau erholte sich rasch und konnte nach 10 Tagen wieder aufstehen.

Am 4. Tage des Aufseins bekam sie eine Bronchopneumonie, derentwegen sie in die medizinische Klinik verlegt wurde. Nach 6 Tagen kam sie mit Schmerzen im Leib und starkem Meteorismus in die chirurgische Klinik zurück. Im Röntgenbild sah man starke Gasblähung des Dünn- und Dickdarms ohne Spiegelbildung. Da die Beschwerden durch Heizen und Karlsbader Salz nicht zu beeinflussen waren, wurde laparotomiert. Die vorher im Bruchsack gelegene Darmschlinge war mehrfach bridenartig mit der Bauchwand verwachsen, einige Dünndarmschlingen spastisch kontrahiert. Nach Lösung der Adhäsionen wurde die Bauchhöhle wieder verschlossen. Auch diese Operation wurde gut überstanden, die Bronchopneumonie heilte aus, so daß die Patientin nach 20 Tagen entlassen werden konnte.

Nach 4 Tagen kommt sie wieder mit der Angabe, daß sie zu Hause gleich einen heftigen Schmerzanfall bekommen habe, der im rechten Oberbauch begann und in die rechte Schulter ausstrahlte. Am nächsten Tage trat ein Ikterus auf. Sie wurde vom Arzt ins Krankenhaus geschickt, wo sich folgender Befund ergab: Skleren und Haut ikterisch verfärbt. Leib im ganzen gespannt, in der Lebergegend starke Druckschmerzhaftigkeit. Es wird angenommen, daß es sich um einen entzündlichen Prozeß der Gallenblase handelt und deshalb mit Karlsbader Salz und Hitze behandelt. Die Temperatur fällt wenig, die Schmerzen lassen nach. Man will eine Cholecystographie vornehmen, da steigt die Temperatur wieder an, obwohl sich die Patientin ganz wohl fühlt und der Leib weich und nur wenig gespannt ist. Die Gallenblasengegend ist immer noch druckempfindlich und resistent. Stuhl normal, im Blut geringe Leukozytose. Am 21. Tage nach ihrem Wiederkommen tritt ein erneuter Temperaturanstieg auf. Durch Husten

wird ein gallig gefärbtes Sputum zutage gefördert, das nach Darmflora stinkt. Über dem rechten Lungenunterlappen sind deutliche Dämpfung und Reibegeräusche festzustellen. In der Umgebung der medianen Laparotomienarbe (Lösung der Adhäsionen) wölbt sich ein faustgroßer, fluktuierender Abszeß vor. Die Haut darüber ist gerötet und auf Druck schmerzhaft. Drei Tage später wird der Abszeß punktiert, wobei sich etwa 250 ccm gelben rahmigen Eiters, der nach Darmflora stinkt, entleeren. Da sich tags darauf wieder reichlich Eiter in der Höhle angestaut hat, wird breit eröffnet, wobei sich ungefähr 800 ccm des gelben Eiters wie tags zuvor entleeren. Mit der Sonde gelangt man im rechten unteren Wundwinkel 17 cm in die Tiefe. Es läßt sich nicht feststellen, ob eine Perforation der Gallenblase oder ein Leberabszeß vorliegt. Der Abszeß wurde tamponiert und drainiert, die Wunde verschlossen. Im Eiter ist Proteus nachweisbar.

Zur Klarstellung, ob es sich um einen Leberabszeß handelt, wird eine Röntgenbettaufnahme gemacht, die Zwerchfellhochstand rechts und Verschattung des rechten Lungenunterfeldes ergibt. Damit ist die Diagnose: Leberabszeß als gesichert zu betrachten. Die Kranke hustet in den nächsten Tagen immer noch gallig gefärbtes Sputum aus. Man muß daher annehmen, daß der Abszeß in die Lunge durchgebrochen ist. Die anfangs reichliche Sekretion aus dem Abszeß steht zu gleicher Zeit, wie das Aushusten des galligen Sputum. Schließlich erholt sich die Patientin so weit, daß sie entlassen werden kann.

Soweit die Krankengeschichte dieses Leberabszesses, der einerseits durch das Zwerchfell in die Lunge, andererseits nach der Laparotomienarbe zu durchgebrochen war.

(9) In einem andern Fall wird eine 29jährige Frau, die 2 Monate vor der Einlieferung einen normalen Partus durchgemacht hat, gebracht. Sie erzählt, daß sie vor zirka 12 Tagen mit heftigen Kopfschmerzen, Schwindel, Hustenreiz und Fieber erkrankte. Sie begab sich zuerst in die innere Klinik, wo sie einige Tage mit hohem Fieber zu Bett lag. Jetzt hat sie heftige Schmerzen im rechten Oberbauch, die in die Schulter ausstrahlen. Die rechte Nierengegend ist außerordentlich druckschmerzhaft, das rechte Zwerchfell verschiebt sich nur wenig. Das Röntgenbild entspricht diesem Befund. Im Urin wenige Epithelien und vereinzelte Leukozyten. Leukozytenzahl im Blut: 10000. Erythrocyten: 4,8 Mill.

Unter der Diagnose Paranephritis wird operiert: Die rechte Niere wird mittels Lumbalschnitts freigelegt. Am unteren Pol der Niere sind einige stecknadelkopfgroße Eiterherde zu sehen, die Kapsel ist ödematös geschwollen. Nach Tamponade wird die Wunde vernäht.

Trotz reichlicher eitriger Sekretion entfiebert die Kranke nicht, doch fühlt sie sich im ganzen wohl. Aber auch in den nächsten 14 Tagen geht die Temperatur nicht herunter, obwohl inzwischen die Sekretion aus dem Drain steht, dieser bereits gezogen und die Wunde geheilt ist.

Die Kranke klagt über zunehmende Schmerzen im rechten Oberbauch. Der Tastbefund ergibt eine wenig vergrößerte Leber mit geringer Druckschmerzhaftigkeit an einer umschriebenen, etwa handtellergroßen Stelle unterhalb dem rechten Rippenbogen. In der Tiefe ist eine leicht schmerzhafte Resistenz zu fühlen. In den nächsten Tagen treten gallig gefärbte und stark riechende Durchfälle auf, die Infiltration wird größer und rückt mehr an die Oberfläche. Jetzt wird unter der Diagnose Leberabszeß in Lokalanaesthesie operiert: Nach Eröffnung der Bauchdecken durch rechtsseitigen Rippenbogenrandschnitt von etwa 15 cm Länge gelangt man bei dem Versuch, Verklebungen des Peritoneums mit der Leber zu lösen,

in eine über faustgroße, zweikammerige Abszeßhöhle der Leber, aus der sich 250 ccm grüngelben Eiters entleeren. Drain, Verschluß.

Am nächsten Tage ist die Kranke fieberfrei. Die Sekretion ist anfangs reichlich, läßt aber bald nach, die Durchfälle bleiben aus. Nach 3 Wochen kann das Rohr gezogen werden. 1½ Monate nach der Einlieferung in die Chirurgische Klinik wird die Patientin nach Hause entlassen. Die Wunde ist bis auf eine kleine Fistel geheilt. Im Abszeßeiter wurden hämolytische Streptococcen nachgewiesen.

Bei diesem Leberabszeß im Anschluß an eine Paranephritis, wie auch im vorigen Fall bestehen Anzeichen einer Selbstheilung, die die Diagnose erleichterten. Auch andere Symptome wiesen auf einen Prozeß der Leber hin. Dies ist nicht immer so. Die Schmerzen sind – wenn überhaupt vorhanden – vielfach uncharakteristisch oder sie lassen auf Grund ihrer Lokalisation eine andere Deutung zu. Der Strahlungsschmerz, wie er bei Gallenblasenerkrankungen häufig auftritt, wird von an Leberabszeß erkrankten Patienten hin und wieder angegeben. Auf die Lebergegend wurde bei unsern Fällen der Schmerz nur 9mal lokalisiert, ferner 7mal auf den ganzen Bauch (Peritonitis!), 2mal auf den Magen, 2mal auf die linke Seite, in die Schulter strahlte er 3mal aus. 2 Kranke äußerten gar keine Schmerzen.

Dem Charakter nach sind es teils dumpfe, langsam stärker werdende, teils akute stechende Schmerzen. Dies deckt sich mit den Angaben im Schrifttum. Überhaupt ist anzunehmen, daß die Empfindungen nicht von der Leber ihren Ursprung nehmen, sondern je nach Beteiligung der umliegenden Organe an der Entzündung auftreten.

Der Schüttelfrost in kein typisches Symptom eines Leberabszesses, sondern vielmehr das Zeichen einer Allgemeininfektion. Er war bei den 9 Kranken (36%) nicht immer scharf ausgeprägt. Oft blieb es bei einem Frösteln und leichten Zittern. Schwere Schüttelfröste, die jeden oder jeden zweiten Tag auftreten, kommen aber auch vor. Manchmal findet sich in der Vorgeschichte oder einige Zeit vor dem Auftreten der Zeichen, die einen Leberabszeß wahrscheinlich machen, einmal ein Schüttelfrost. Sicher ist das der Zeitpunkt der Bakterieninvasion ins Blut, aus der sich der Abszeß entwickelt. Umgekehrt kann ein Schüttelfrost darauf hinweisen, daß der Prozeß nicht auf die Leber beschränkt blieb. Ebenso ist übrigens die hin und wieder auftretende Splenomegalie zu werten.

Collins sah bei 46% seiner Kranken Schüttelfröste. Dixon und Murphy schließen aus dem Auftreten dieses Symptomes nach Eröffnung eines Leberabszesses auf das Vorhandensein weiterer Abszesse und fanden diese Vermutung auch bestätigt.

Die Leber, welche häufig vergrößert den Rippenbogen nur selten mehr als 2 Querfinger überragt, ist teils diffus, teils umschrie-

ben druckempfindlich. Dadurch kann bei entsprechender Lage des Abszesses die Diagnose erleichtert werden. Oft stößt aber die Untersuchung des Organs auf Schwierigkeiten, weil einerseits der starre Thorax, andererseits die durch eine gleichzeitige Peritonitis hervorgerufene brettharte Spannung der Bauchdecken ein Abtasten der Leber unmöglich macht. In solchen Fällen kann die lokale Druckempfindlichkeit eines Intercostalraumes einen wichtigen Hinweis für den Sitz des Prozesses bilden. Dann ist die Röntgenuntersuchung heranzuziehen, die man allerdings einem Kranken mit schweren Erscheinungen oft nicht mehr zumuten kann.

Die Konsistenz der Leber ist in der Regel nicht verändert, ihre Oberfläche ist glatt.

Perkutorisch läßt sich ein Zwerchfellhochstand rechts feststellen. Dämpfung über den rechten hinteren Lungenunterfeldern und im Sinus phrenico-costalis und Reibegeräusche entstehen infolge einer Pleuritis und besonders dann, wenn der Abszeß nach der Lunge durchbricht. Arce und Brea konnten innerhalb der Leberdämpfung eine tympanitische Zone herausperkutieren. Im Röntgenbild sahen sie einen Flüssigkeitsspiegel innerhalb des Leberschattens. Im großen und ganzen führt aber die Perkussion selten weiter.

Meist ist die Sachlage die, daß die primäre Erkrankung noch nicht ausgeheilt ist und sich der Arzt hierdurch verleiten läßt, nur diese zu behandeln. Hier hat eine genaue Beobachtung der Temperatur des Patienten einzusetzen. Geht das Fieber nach Beseitigung der primären Krankheit nicht herunter oder tritt gar eine neue Temperatursteigerung auf, dann muß das auf einen weiteren entzündlichen Prozeß hindeuten. Hierbei ist neben Erkrankungen der Gallenwege und des Magen-Darm-Kanals immer die Leber in den Betrachtungskreis einzubeziehen. Es kann nicht übergangen werden, daß manchmal ein Ansteigen der Körpertemperatur fehlt, doch ist das ein seltenes Ereignis. Wir sahen 17mal hohes Fieber (38,5 bis 41,9°), 6mal mittlere Temperaturen (37,5–38,5°). Zwei Kranke hatten subfebrile Temperaturen (unter 37,5°), einer stieg nicht über 37,0°. Delgado berichtet von einem 8jährigen Jungen mit Leberabszeß, dessen Temperatur erst nach Einlieferung ins Spital febrile Grade erreichte.

Der Charakter des Fiebers wechselt zwischen einer ausgesprochenen Continua und mehr remittierenden Kurven. Das ist ja auch abhängig von einer gleichzeitigen Pyämie oder Allgemeininfektion. Die Kurven sind bei längerem Verlauf andere als bei akut sich entwickelnden Abszessen. Ritscher sah in 24 Fällen immer hohe Temperaturen bis 40 Grad.

Ikterus sahen wir insgesamt 5mal, und zwar 4mal leicht und 1mal schwer. Er verschwand meist rasch wieder. Bei einer Patientin trat er wiederholt auf, wahrscheinlich infolge Gallenstauung durch Steinbildung, welche eine Infektion ermöglichte. Ritscher errechnet 54,1%, bei denen Ikterus in Erscheinung trat.

Der Harnbefund bietet nichts charakteristisches für den Leberabszeß. Urobilin und Urobilinogen deuten manchmal auf eine Leberbeteiligung. Andere Bestandteile, wie Erythrocyten und die verschiedenen Zylinder sind nicht auf den Leberabszeß zu beziehen.

Das Blutbild zeigt regelmäßig eine Leukozytose, die mit Fortschreiten des Prozesses zunimmt. Die Zahlen liegen über 20000 in den seltenen Fällen, wenig über 8000 bei anderen. Ritscher nennt 20000 weiße Blutkörperchen die Regel. Eosinophilie ist bei vereitertem Echinococcus zu erwarten. Daß auch sonst beim Leberabszeß Eosinophilie zu finden sei, wie Schilling es behauptet, konnten wir nicht finden. Auch Manson-Bahr, Philip and Hugh Willoughby widersprechen. Sie untersuchten bei 20 Leberabszessen die absoluten und relativen Leukozytenzahlen und sahen bei größeren singulären Abszessen eine geringere Leukozystose, als bei den multiplen kleinen Eiterherden. Die relative Vermehrung der polymorphkernigen Leukozyten war im Gegensatz zu anderen Infektionen hier nicht so deutlich. So gibt uns also auch das Blutbild keine sicheren Anhaltspunkte.

Den einzig sicheren Schluß läßt das Röntgenbild zu, das konstant Hochstand der Zwerchfellkuppe rechts und geringe oder Unbeweglichkeit des rechten Zwerchfells zeigt. Die Lunge ist in den angrenzenden Partien meist verschattet. Für einen ähnlichen Befund kommt nur der subphrenische Abszeß in Frage, über dessen Abgrenzung im folgenden noch zu sprechen sein wird.

Erbrechen, Unwohlsein und Gewichtsverminderung finden sich in der Anamnese und während der Erkrankung. Am regelmäßigsten ist die Gewichtsverminderung. Sie fällt allerdings nicht so auf, daß sie ohne genaue Kontrolle mit der Waage feststellbar wäre. Ihre Ursache dürfte weniger in der Störung des Stoffwechsels, als vielmehr in der Appetitlosigkeit und dem Krankheitsgefühl zu suchen sein.

Zusammenfassend muß man sagen, daß eigentlich keines der genannten Symptome charakteristisch ist für einen Leberabszeß. Die Diagnose wird erleichtert, wenn sich der Abszeß nach den Bauchdecken zu entwickelt oder in die Lunge durchbricht. Dann muß das Auftreten von galligem Sputum den Verdacht eines perforierten Leberabszesses erwecken. Aber selbst bei Bestehen eines fluktuierenden Abszesses unter den Bauchdecken kann man im Zwei-

fel sein, ob ein Leberabszeß vorliegt. Völlige Klarheit gibt neben dem Röntgenbild nur die Laparotomie.

Differentialdiagnostisch kommen bei der beschriebenen Krankheit Prozesse der Gallenblase und -wege, subphrenischer Abszeß, allenfalls Paranephritis rechts in Frage. Ist die Niere beteiligt oder handelt es sich um Nierenabszesse, dann sichert der Harnbefund die Diagnose. Ein geübter Untersucher kann bei bimanueller Untersuchung schon frühzeitig eine teigige Schwellung der Nierengegend feststellen und aus dem Ödem und den Rückenschmerzen eine Paranephritis auch ohne Beteiligung der rechten Niere erkennen.

Bei Cholelithiasis muß die ausgesprochene Gallenkolik beachtet werden. Bei Hydrops und Empyem ist die Gallenblase in der Regel palpabel. Schwieriger ist die Beurteilung bei Cholecystitis und Pericholecystitis. Hier können die Symptome genau dieselben sein, wie beim Leberabszeß. Sogar eine Vergrößerung der Leber kann bei Ausbreitung des Prozesses in die kleinen Gallengänge hinein vorliegen. Das sind die Fälle, in denen nicht einmal das Röntgenbild und die Cholecystographie eine befriedigende Antwort geben. Hier sichert nur die Laparotomie die Diagnose.

Genau so liegen die Verhältnisse beim subphrenischen Abszeß. Ein entsprechend lokalisierter Leberabszeß kann im Röntgenbild sehr gut an einen subphrenischen Abszeß denken lassen, ganz besonders dann, wenn der Prozeß in der Leber durch das Zwerchfell nach der Lunge zu durchbricht. Hierbei entsteht genau das gleiche Röntgenbild mit Hochstand des Zwerchfells und der unteren Lungengrenze, oft auch Verschattung der unteren Lungenabschnitte, sobald die Lunge beteiligt ist. Auch hier versagt also das Röntgenbild.

Häufiger als der Durchbruch nach der Lunge ist die Perforation in die Bauchhöhle. Bilden sich rechtzeitig Verklebungen mit der Bauchwand, so wird die sonst unvermeidliche Peritonitis umgangen. Ein derartiges Geschehen zeugt immer von einer Selbstheilungstendenz. Es ist denkbar, daß eine Selbstheilung nach Durchbruch des Eiters in die Lunge und genügender Drainage durch einen Bronchus möglich wäre. Die Durchbruchsrichtung ist wahrscheinlich abhängig vom anatomischen Bau des Organs und von der Lokalisation des Abszesses. Lemierre und Bernard nehmen von 50% der Amöbenleberabszesse an, daß sie durch Expectoration geheilt werden. Wenn diese Zahl auch hoch erscheint, so gilt doch die Ansicht, daß ein Durchbruch eines Leberabszesses in die Lunge kein aggravierendes Moment darstelle wenigstens theoretisch auch für den einheimischen Leberabszeß.

Im Schrifttum sind alle diese Komplikationen mehrfach beschrieben. Morton und Philips sahen einen subphrenischen Abszeß, der mit einem Leberabszeß kommunizierte und bei dem ein Durchbruch in einen Bronchus nicht zur Selbstheilung ausreichte. Moscati glaubt subphrenischen Abszeß auf Grund des Fehlens einer reaktiven Pleuritis ausschließen zu können. Von einem Durchbruch nach der Bauchhöhle ohne Adhäsionen berichtet McKnight.

Die endgültige Entscheidung über das Vorliegen eines Leberabszesses ist nicht leicht. Man kann sich im allgemeinen der Meinung des Amerikaners Collins anschließen, der aus Schmerzen im rechten Oberbauch zusammen mit unregelmäßigem Fieber und vielleicht Schüttelfrösten mit oder ohne Ikterus den Verdacht auf Leberabszeß begründet, in erster Linie dann, wenn sich in der Anamnese eine abdominelle Infektion erfragen läßt. Rothenberg und Linder, die die Diagnose durch charakteristische Symptome erleichtert finden, ist zu widersprechen, wenigstens für den pyogenen Abszeß. Sind doch von unseren Fällen 17 (= 68%) erst bei der Sektion entdeckt worden. Wenn das auch einige Male ausgesprochen desolate Fälle waren oder die Primärerkrankung infolge ihrer Schwere den Leberabszeß der klinischen Beobachtung entzog, so ist das doch ein recht hoher Prozentsatz. Auch Dixon, Delgado, Corea, Collins u. a. sprechen von der Schwierigkeit der Diagnosestellung, wenn die Probepunktion im Stich läßt. Denn diese ist immer der Schlußstein und letzten Endes allein beweisend. Ein Vorgehen ohne sie ist viel zu unsicher. Andererseits dürfen die Gefahren einer Punktion: Pleurainfektion und Peritonitis bei der Ungewißheit, ob Verklebungen bestehen, nicht außer Acht gelassen werden.

Man wird die Probepunktion nach vorheriger Rippenresektion vornehmen. Die Therapie ist direkt anzuschließen. Sie hat immer darauf abzuzielen, dem Eiter durch weitgehende Eröffnung der Abszeßhöhle und ausgiebige Drainage raschen und restlosen Abfluß zu verschaffen. Punktion allein kann nur beim Amöbenabszeß genügen. Hier ist auch die Chemotherapie mit Yatren und Emetin anwendbar.

Das operative Vorgehen richtet sich nach dem Sitz des Abszesses. Es stehen zwei Wege zur Verfügung: Der transpleurale nach Abnähen oder Abtamponieren der freien Pleurahöhle und der abdominelle. Die Beantwortung der Frage gibt sich in den meisten Fällen von selbst. Wo Rötung und Schwellung der Haut einen bevorstehenden Durchbruch nach außen anzeigen, wird breite Eröffnung und Drainage vollauf genügen, insbesondere bei einem

solitären Abszeß. Die Vielfalt der Herde stellt den Erfolg in Frage. Aus diesem Grunde ist die Leber nach Möglichkeit einer genauen Inspektion und Palpation zu unterziehen. Ist das nicht möglich infolge von Verklebungen, die man bei abdominellem Vorgehen zur Vermeidung der Peritonitis nicht lösen wird, oder aus anderen Gründen, dann muß die Temperatur nach der Eröffnung des Abszesses genau kontrolliert werden. Unter Umständen kann jetzt noch einmal die Röntgendiagnostik herangezogen werden.

Ist eine Laparotomie auf Grund unklarer Beschwerden vorgenommen worden und taucht jetzt erst die Vermutung eines Leberabszesses auf, dann ist die Probepunktion der Leber angezeigt. Injektion einer Kontrastflüssigkeit, wie Wilmoth und Lee sie empfehlen kommt nur dann in Betracht, wenn ein Abszeß nicht sofort eröffnet wird, um seine Wiederauffindung zu erleichtern.

Meist wird das Vorgehen das folgende sein: Die blinde Probepunktion ist abzulehnen. Man wird also unter genauer Kontrolle des Röntgenbildes und Berücksichtigung des Ortes der größten Druckschmerzhaftigkeit den Hautschnitt legen. Es kommt Rippenbogenrandschnitt oder Schnitt parallel zum Rippenbogen in Höhe der 8. und 9. Rippe in Frage. Wird die Pleura eröffnet, dann ist für genügende Abstopfung oder Abnähung der Pleurahöhle Sorge zu tragen. Erst jetzt erfolgt die Probepunktion mit einer langen Nadel. Wilmoth und Lee empfehlen Nadeln von 3,5 Zoll Länge mit stumpfer Spitze, weil so wichtige Gewebe nicht durchstochen würden, ohne vorher einen Widerstand zu fühlen. Sie verwenden mehrere Nadeln gleichzeitig, die sie liegen lassen, um schon untersuchte Abschnitte festzuhalten. Erhält man nun Eiter, dann erfolgt nach Resektion eines Rippenstücks die breite Eröffnung und Drainage des Abszesses.

Das transpleural-perdiaphragmaticale Vorgehen wird in der Regel nur angewandt, wenn die Lokalisation des Abszesses feststeht, oder subphrenischer Abszeß vermutet wird. In allen unklaren Fällen wird man den abdominellen Weg wählen, weil man von hier aus alle die Organe direkt untersuchen kann, die differentialdiagnostisch in Frage kommen. Es kann hierbei noch eine Gegenincision von oben her notwendig werden. Als Hautschnitt kann in diesem Falle auch die obere mediane Laparotomie Anwendung finden. Rothenberg und Linder ziehen den transpleuralen Weg vor, da er prognostisch besser sei.

Allgemein muß das Bestreben immer dahin gehen, den Abszeß zu entleeren und eventuell vorhandene weitere Abszesse nicht zu übersehen. Ein genau festgelegtes Vorgehen, wie bei einer klassischen Operation kann dabei nicht in Frage kommen. Es muß in

jedem einzelnen Falle dem Geschick des Operateurs überlassen werden, den richtigen Weg nach den genannten Richtlinien zu finden.

Das chirurgische Handeln muß bei bedrohlichen Erscheinungen rasch erfolgen. Der Vollständigkeit halber sei hier ein Vorgehen erwähnt, das von Vergoz und Hermenjat-Gerin für den intrapericardialen Durchbruch, eine äußerst seltene Komplikation, an der Leiche ausgearbeitet wurde. Sie legen den linken Leberlappen von folgendem Hautschnitt aus frei: 1. am linken Rippenbogen von der 9. Rippe zum processus xiphoideus. 2. rechtwinklig dazu am linken Rande des Processus xiphoideus in die Höhe. 3. rechtwinklig nach links zum Ansatz des 4. Rippenknorpels. 4. Discision des Sternums in der Länge des Schnittes. Damit ist Pericard, Diaphragma und linker Leberlappen freigelegt. Exsudat und Abszeß werden abgelassen, drainiert, die Wunden verschlossen.

Bei einem in die Lunge durchgebrochenen Abszeß resezierten Morton und Philips die 11. Rippe. Da die Pleura ohne Verwachsungen war, wurde sie nach oben geschoben, das Zwerchfell in 2 Schichten mit der Intercostalmuskulatur vernäht, dann der Leberabszeß angegangen. Constantini resezierte die 9. und 10. Rippe.

Baccarini, sowie Pearse jr., Herman and Grant E. Ward empfehlen zu Operationen an der Leber den Thermokauter, da mit diesem Instrument die Blutung geringer sei. Sie machten Versuche am Hund und fanden etwas breitere Narben als beim Messerschnitt. Praktisch sei jedoch kein Unterschied. Der Strom solle an parenchymatösen Organen etwas härter als an den Bauchdecken gewählt werden, um hier eine Koagulationsschicht von 0,1–0,2 mm entstehen zu lassen.

Zur Vermeidung von Luftembolien wenden Dixon, Claude and Murphy, sowie Langenskiöld die Überdrucknarkose an.

Die Prognose des Leberabszesses ist schlecht, zumal bei multipler Bildung. Aussicht auf Heilung besteht nur, wenn eine restlose Entleerung des Eiters möglich ist. Selbstheilungsvorgänge sind relativ häufig, sie führen aber selten zu einer Besserung, sondern infolge Infektion der Nachbarschaft zu einer Verschlechterung des Allgemeinbefindens.

Die Sterblichkeit liegt, auf die Gesamtzahl der Fälle bezogen bei 88%, während die Mortalität der operativ angegangenen Leberabszesse nur 37,5% beträgt. Wenn diese Zahl auch noch immer recht hoch ist, so ist das doch ein Hinweis auf die Notwendigkeit einer richtigen und rechtzeitigen Diagnose.

Zusammenfassung: Das Bestreben muß in erster Linie dahin gehen, die Primärerkrankung einer zureichenden Behandlung zuzuführen. Ist trotz aller Vorsichtsmaßregeln die Komplikation eines Leberabszesses aufgetreten, dann bedarf dieser einer raschen Sicherstellung und anschließend einer ausgiebigen Eröffnung und Drainage. Da er bei allen eitrigen Erkrankungen auftreten kann, so muß bei unklaren Beschwerden in der Leberregion mit an diese Komplikation gedacht werden. Als Primärerkrankungen seien nochmals hervorgehoben: Alle Erkrankungen des Abdomens, wenn sie durch Infektion hervorgerufen werden, insbesondere die Appendizitis, pyogene Erkrankungen der Haut, in erster Linie Furunkulose, Panaritium, Karbunkel. Schließlich ist Leberabszeß auch bei einer Pleuritis, selbst wenn die Punktion keinen Eiter ergeben hat, in Erwägung zu ziehen. Man gebe sich hier nicht mit der Diagnose: Pleuritis sicca zufrieden, sondern fahnde nach anderen Symptomen, die eine genauere Diagnose zulassen. Das Röntgenbild kann hier wichtige Hinweise geben. Ist bei unklaren Beschwerden im Bauch eine Laparotomie angezeigt, dann muß die Leber revidiert werden, wobei auf Infiltrationen zu achten ist.

Die Therapie richtet sich nach Lage und Schwere der Erkrankung. Breite Eröffnung und ausgiebige Drainage ist das Vorgehen der Wahl.

Literatur.

Adelheim: Leberabszesse nach Typhus und die Rolle des Typhusbazillus als Erreger. Zbl. f. Bakteriologie Orig. 82, I. S. 497.

Arce, José und Mario M. Brea: Primäre verkalkte Pneumocyste der Leber. Inst. de Quirurg., Hosp. de Clin., Buenos Aires. Semana med. 1934, II. S. 752–756.

Aynesworth K. H.: Abscess of the liver chronic form. Report of three cases Amerc. I. Surg., N.S. 20 S. 672–682 und 689–692 (1933).

Baccarini, Luigi: L'ascesso epatico nell'infanzia. (Istit. di Pat.Chirurg. e di Clin. chir. Pediatr., Florenz). Ann. ital. chirurg. 8. S. 509–527 (1929).

Barth, Henry I. and Eldridge L. Eliason: Solitary abscess of the liver. (Univ. of Pensylvania hosp. Philadelphia.) Med. Clin. N.-Amerc. 12. S. 1073–1084 (1929).

Beaver, Donald C., John C. Hanthorne and John W. Macy: Abscesses of the liver caused by bacteroides funduliformis. Report of two cases. (Dep. of Path. Anat., Mayo Clin., Rochester.) Arch. of Pathol. 17. S. 493–509, 1934.

Boerema, I.: Ein Fall von multiplen Leberabszessen mit Heilung nach Choledochusdrainage. Nederl. Tijdschr. Geneesk. 1933, 296–298 und dtsche Zusammenfassung S. 298.

Chiari, Hermann: Zur Frage der Entstehung von Leberabszessen auf rückläufig embolischem Wege. (Path. Anat. Inst. der Univ. Wien.) Wiener klinische Wochenschrift 1930, I, 807–810.

Cicconardi, Gaetano: Ascessi migliari multipli del fegato. Laparotomia e vaccinoterapia, guarigione (Multiple Leberabszesse, Laparotomie und Vaccinotherapie. Heilung). (Reparto chir., osp. incurabili, Napoli.) Ann. ital. Chir. 7. 936–943, 1928.

Collins, A. N.: Abscess of the liver. Minnesota Med. 15. 756, 1932.

Costantini, Henri: De l'ouverture dans le bronches des abscés amebiens du foie. (Die in die Bronchien durchgebrochenen Amöbenleberabszesse.) Arch. méd.-chir. de l'appar. respirat. Bd. 2. Nr. 6. S. 519–526, 1927.

Davidsohn: Bakterienbefunde bei Leberabszessen. Virchows Archiv 171, 1903.

Delgado, Correa, B.: Leberabszeß durch Staphylococcen. (Clin. méd. infant., univ. Montevideo.) Archiv. Cat.-amer. Pediatr. 22. S. 374–377, 1928.

De Tomasso, César: Zur Differentialdiagnose zwischen Leberkrebs und Leberabszeß. An. Inst. Modelo Clin. méd. 12, S. 395–407 (1931).

Dietrich, Alb.: Die Schußverletzungen der Bauch- und Beckenhöhle. Handbuch der ärztl. Erfahrungen im Weltkrieg. Bd. 8. S. 492. Leipzig, Jul. Barth, 1921.

Dixon, Claude F. and George T. Murphy: Primary idiopathic abscess of the liver. (Div. of Surg., Mayo Clin. Rochester.) Surg. N. Amer. 54. S. 20–25, 1932.

Ewald, E. A.: Multiple Leberabszesse bei Ovarialabszeß, Thrombose der Cava inferior. Verh. d. Wiener med. Klubs v. 18. Okt. 1898. Ref. Zbl. Grenzgeb. Med. u. Chir., 1899.

Fenicia, Michele: Ascesso epatico gassoso da ascaridi. Istit. di Clin. Med. Gen. e. Semeiot., Univ. Napoli. Riv. Clin. med. 34, 655–665, 1933.

Fontana: Su 1-epatite suppurativa da periflebite. Morgagni, 1927, Nr. 38.
Futran, M.: Zur Diagnostik der eitrigen Pylephlebitis mit multiplen Leberabszessen. Vrac Delo 12. S. 579–583, 1929 (Russisch).
Gerlach: 1. Chronische abszedierende Leberphlegmone beim Kind. Korrespond. bl. allg. Ärztever. Thüringen 1921, Nr. 1–2.
2. Über den tuberkulösen Abszeß der Leber. Z. f. Tbc. S. 38 (1923).
Gilbert-Dreyfuss et Camille Dausse: Abscés du foie a pneumobacille de Friedländer. Rev. méd. chir. mel, Foie etc. 4, 481–485, 1929.
Henkins I. und I. Dmitruck: Über die Reaktion des Lebergewebes auf pathologische Prozesse in der Gallenblase. Verh. d. 1. Ukrainischen Chir.-Kongr. Odessa, 16.–19. IX. 26, S. 228–231, 1927 (Russisch).
Herxheimer (Schmaus): Grundriß d. path. Anatomie. Herausgeber: Prof. Dr. Herxheimer. Wiesbaden, Verl. Bergmann.
Jurim, Maksymiljan: Über Leberabszesse. (Klin. chir. univ. Lwow.) Polski przeglad chir. Bd. 6. H. 3. S. 420–431 u. franz. Zusammenfass. S. 431, 1927.
Katz, E.: Ein Fall von primärem Abszeß der Leber traumatischen Ursprungs. Vrac. Delo 13. S. 958–959, 1930 (Russisch).
Kaufmann, Ed.: Lehrbuch d. spez. path. Anatomie. 7. u. 8. Aufl. Berlin-Leipzig 1922.
Kudrjavcev, V.: Zur Frage der Leberabszesse. (Med. Hosp. Klin., Univ. Perm.) Perm. med. Z. 6. S. 43–54, 1928.
Langenskiöld, F.: Über idiopathische Leberabszesse und Luftembolie durch die Leber. Acta scandinav. Bd. 62, H. 5/6, S. 399–425, 1927.
Lemierre, A. et Etienne Bernard: La rupture dans les bronches des Abscés du foie. Rev. med.-chir. des maladies du foie, du pancréas et de la rate. Ig. 3. Nr. 2. S. 109–135, 1928.
Lombardi, Roberto: Colecistiti acute e lesian epatiche. (Beteiligung der Leber an akuter Cholecystitis.) (Istit. di Chir., Univ. Napoli.) Ann. ital. Chir. 12. S. 1509–1520, 1933.
Lozano, Ricardo: Gibt es eine funktionelle Spezifität bestimmter Leberbezirke? (Chir. Univ. Klinik Basel.) Dtsch. Zschr. Chir. 243. S. 52–65, 1934.
Makai, Endre: Über Spulwürmerabszesse der Leber. Dtsch. Zschr. f Chir. 169. S. 243, 1922.
Manson-Bahr, Philip and Hugh Willoughby: On the leucocyte count in liver abscess. (Über die Leukoz.-Zahl beim Leberabszeß.) (Hosp. of trop. Dis. London.) Trans. roy. Soc. trop. Med. 22. S. 465–467, 1929.
Martin, Walton: The spread of bacteria from the gall-bladder to the liver. (Die Ausbreitung der Bakterien von Gallenblase auf die Leber.) Ann. Surg. 90. S. 47–57 u. 141, 1929.
Martin, Joseph F. et G. Tisserand: Quatre nouveaux cas francais d'Echinococcose alvéolaire du foie. chez l'homme. Bull. Soc. nat. Chir. Paris. 58. S. 502–523, 1932.
Marval, Luis de: Leberabszeß in einem Fall von intestinaler Trichomonose. Hsp. Muniz, Buenos Aires. 4. Vereinig. d. Path. Ges. v Nord-Argentinien, Santiago del Estero, Sitzung vom 7.–9. V. 1928 Bol. Inst. Clin. quir., Univ. Buenos Aires 4, 292–294, 1928.
Maximowitsch, A. S.: Über „primäre" multiple tbc Leberabszesse (Chir. Hosp.-Klin., milit.-med. Akd. Leningrad.) Zentralbl. f. Chir. Jg. 54. Nr. 36. S. 2292–2295, 1927.
Mc Knight, R. B.: Ruptur of hepatic abscesses into the abdominal cavity and interior vena cava. I. amer. med. Assoc. 90. Nr. 24, 1928.

Meyer, Kurt: Die Bakteriologie der Gallenwegeerkrankungen in ihrer Bedeutung für die Pathogenese. Bakteriolog. Abt. Rudolf-Virchow-Krhs. Berlin. Klin. Wochenschr. 1933. I. S. 73–76.

Moscati, Giuseppe: Ascesso epatico e ascesso sub frenico. Rinascenza med. Jg. 4. Nr. 15. S. 343–345, 1927.

Naegeli, Th.: 1. Über einige Beziehungen zwischen Leber, Milz und Splanchnicusstromgebiet. (85. Tgg. der Vereinig. Niederrhein.-Westfälischer Chir. Bad Neuenahr, Sitzung vom 30. VI. 1934–1. VII. 1934.) Zbl. f. Chir. 1934, S. 2632–2638.

2. Strömungsverhältnisse im Pfortaderkreislauf. (75. Tgg. der Niederrhein.-Westfäl. Chir. Bonn, Sitzg. vom 13.–14. VII. 1929.) Zbl. f. Chir. 1929, S. 2417.

Nicoli, Luigi: Contributo alla conoscenza degli ascessi multipli del fegato. (Istit. di anat. path., univ. Pavia.) Boll. Soc. med.-chir. Pavia. Heft 6. S. 1191–1210.

Oberniedermayr, A.: Leberabszeß oder Leberechinococcus? (Chir. Univ. Klinik Würzburg.) Zbl. f. Chir. 1929. S. 2641–2644.

Osler, K.: Biliary cirrhosis of family typ. Bull. Hopkins Hosp. 16, 1905.

Pearse jr., Herman E. and Grant E. Ward: Electrosurgery as a hemostatic instrument in operatione upon the liver, kidney and spleen. (Surg. Hunterian Laborat. Johns Hopkins Med. School Baltimore.) Amer. J. Surg., N.s. 10, 540–546, 1930.

Pepere, Marcello: Di una rara evenienza mortale in corso die colecisto-angiocolite cronica. (Ein seltener Zwischenfall im Verlauf einer chronischen Entzündung der Gallenblase und der Gallengänge.) Istit. di Anat. Pat., Univ. Milano. Archiv. italian. Anat. e Istol. pat. 5. 1074–1084, 1934.

Perthes: Leberabszesse bei Typhus abdominalis. Dtsch. Zeitschr. f. Chir. 63.

Percovskij A.: Fehler in der Chirurgie. Ein Fall von Leberabszeß und solitärer Nierencyste, die einen Bauchhöhlenechinococcus vortäuschen. (I. Krankenhaus Taganrog.) Nov. chir. Arch. 19, S. 261–263, 1929 (Russisch).

Philipowicz, T.: Seltene Folgen stumpfer Leberverletzungen. (II. Chir. Abt., Zentralspit. Czernowitz.) Wien. med. Wochenschr. 1930, II. S. 1325–1326.

Puestow, Charles B.: Intrahepatic calculus with lokalized abscesses of the liver. (Ein intrahepatischer Stein mit umschriebenen Leberabszessen. (Illionis Research a. Educat. Hosp., Chicago.) Surg. clin. N.Amer. 14. 947–950, 1934.

Ramm, M.: Zur Kasuistik der metastatischen Leberabszesse. (Chirurg. Abt. Städt. Pirogoc-Krhs. Moskau, Prof. Spasokukockij.) Nov. Chirurg. 9. 363–368, 1929 (Russisch).

Ritscher, Paul: Über Leberabszesse. (Chir. Univ. Kl. Kiel.) Kiel. Diss. 1932, 35 Seiten.

Reök, Ivan: Appendicitis und Leberabszeß. Orvorsi Hetilap Jg. 72. Nr. 3. S. 71 bis 72, 1928 (Ungarisch).

Robin, I. G.: A case of ruptured liver due to trivial violence. (Ein Fall von Leberruptur nach geringfügiger Gewalteinwirkung.) Guy's Hosp. Rep. 84, 100–103, 1934.

Rössle im Handbuch d. spez. path. Anatomie u. Histologie. Bd. V, 1. S. 257 ff. Verl. I. Springer, 1930.

Rothenberg, Robert E. and William Linder: The single pyogenic liver absces. A study for 24 cases. (Jewish Hosp. Brooklyn.) Surg. clin. N.Amer. 59, 31–40, 1934.

Rufanov, I.: Über Lebersteine. I. Chir. Klinik, II. med. Hochschule, Moskau. Sovet. chir. 5, 3–13, 1933 (Russisch).
— Über Lebersteine. Sovet. chir. 4, 623–630.
v. Saar: Demonstrationen einer Ascaridosis hepatis. Verh. dtsch. path. Ges. 7. Tgg. Berlin 1904. S. 189.
Sabatini, Nicola: Contributo casistico alla diagnosi degli ascessi epatici. (Clin. Med. Gen., Univ. Siena.) Policlinico Sez.prat. 1934, 85–91.
Scaglia, Giuseppe: Cisti da echinococco del fegato apertasi nelle vie biliari. (Contributo patogenetico all'infezione delle cisti echinococciche del fegato.) (Ein in die Gallenwege durchgebrochener Leberechinococcus. Pathogenetischer Beitrag zur Infektion der Echinococcuscysten.) (Istit. di Anat. Pat., Univ. Cagliari.) Riforma med. 1932, 1745–1750.
Sengupta, B. M.: Wirkung der intravenösen Einspritzung von lebenden Colikulturen auf die Leber, Gallenblase und Choledochus der Kaninchen. (Path. Instit. der Univ. Freiburg i. Br.) Beitr. path. Anat. 90, 371–391, 1932.
Sternberg: Leber, Gallenblase und Gallenwege in Aschoffs Lehrb. d. path. Anatomie. 6. Aufl., 1923.
Sussi, L.: Zur Kenntnis des solitären metastatischen arteriogenen Leberabszesses. (Chir. Abt., Osp. Vittorio Emanuele III., Gonzia.) Med. Klin. 1932. I., 611–612.
Tagliavacche, N. und C. Hojval: Leberabszeß ohne Bakterienbefund. (Serv. de Cir. Gen., Hosp. San Isidro, Buenos Aires.) Prensa med. argent. 17, 601–603, 1930.
Troell, Abraham: Case of abscess of the liver after panaritium. Acta chir. scandinav. Bd. 62, H. 3–4, S. 342–345, 1927.
Venema, T. A. und E. Grünberg: Ein Fall von Leberabszeß mit Typhusbaz. Berl. Klin. Woschr. 1907, Nr. 2, S. 383.
Vergoz et Hermanjat-Gerin: La rupture des abscés amibiens du foie dans le cavités séreuses. (Plevre, Péritoine, Péricarde.) (Clin. Chirurg., Constantini, Algerien.) Rev. de Chir. 51, 680–734, 1932.
Vertan, E.: Operative und diagnostische Schwierigkeiten in der Leber- und Gallenchirurgie. Verh. d. 16. Tgg. der ungar. Ges. f. Chirurg., 129–135, 1930.
Wilmoth, Clifford Lee: Amebic abscess of the liver. Method of treatment Injektion of cavitiy with iodized oil for definite lokalisation. (Surg. Serv., U.S.Hosp. Baltimore.) Amer. Surg. J.N.s. 8, 983–937, 1930.
2. The use of exploring needles and shadow-casting media in the diagnosis of hepatic and perihepatic abscess. Ann. Surg. 93, 722–729.
Zerrahn, Elfriede: Ein Fall von Leberabszeß bei einem 4jähr. Kind. (Kinderkl. Städt. Bürgerhospital, Saarbrücken.) Klin. Woschr. 1934, II, S. 1337–1338.

Lebenslauf.

Geboren bin ich, Werner von Schenck, am 27. Juli 1912 zu Heilbronn am Neckar als zweiter Sohn des damaligen Betriebsleiters bei Knorr A.G. Dr. phil. Otto von Schenck und seiner Ehefrau Clara geb. Hirsch. 1914 siedelte ich mit meinen Eltern nach Heidelberg über, wo mein Vater Zahnmedizin studierte. Mit 7 Jahren besuchte ich die Volksschule, verließ diese nach 3 Jahren und kam dann aufs Gymnasium. Am 13. März 1931 legte ich die Reifeprüfung ab. Während der Schulzeit war ich in der Jugendbewegung, die Fahrten führten durch Deutschland und ins Ausland.

Nach dem Abitur studierte ich Medizin. Die ersten 5 Semester blieb ich in Heidelberg. Nach dem Physikum im Sommer 1933 besuchte ich die Münchner, im folgenden Semester die Göttinger Universität. Schon in Heidelberg war ich in die SS eingetreten und habe auch in den folgenden Semestern in München und Göttingen SS-Dienst gemacht. Die letzten vier Semester meines Studiums kehrte ich nach Heidelberg zurück, wo ich auch das medizinische Staatsexamen im Herbst 1936 ablegte. Im Anschluß daran trat ich eine Stelle als Medizinalpraktikant in der Krankenanstalt Speyererhof in Heidelberg unter der Leitung von Herrn Prof. Dr. Schellong an. Im Mai 1937 promovierte ich bei Herrn Prof. Dr. Zukschwerdt mit vorliegender Arbeit.

Heidelberg, im Mai 1937.